Universitäts-Hautklinik und Poliklinik der Charité, Berlin.
(Direktor: Professor Dr. med. W. Frieboes).

Zur Kenntnis des anorectalen Syndroms beim Mann

INAUGURAL-DISSERTATION
zur Erlangung des Medizinischen Doktorgrades an der Friedrich-Wilhelms-Universität zu Berlin

vorgelegt von

Curt Magerstedt
aus Berlin.

Tag der Promotion: 8. Juni 1940.

VERLAG RUDOLPH PFAU, BERLIN NW 7, LUISENSTR. 21

M 101

Gedruckt mit Genehmigung

der

Medizinischen Fakultät der Universität Berlin

Dekan: Prof. Dr. Kreuz

Referent: Dr. med. habil. Berggreen

Korreferent: Prof. Dr. Frieboes.

R. UNIV.
BIBLIOTHEEK
LEIDEN

Im Rahmen einer Reihe von Einzelarbeiten, die die gegenwärtigen Erfahrungen der Berliner Universitäts-Hautklinik Charité darstellen sollen, ist mir die Aufgabe zugefallen, die hiesigen Beobachtungen über das anorectale Syndrom beim Mann zusammenzustellen. Veranlassung dazu gaben einige Fälle, die über längere Zeit beobachtet werden konnten. Als Ausgangsmaterial standen mir die Aufzeichnungen der Poliklinik, der Stationen und des Foto-Archivs zur Verfügung.

Da das anorectale Syndrom als Spätfolge einer Krankheit auftritt, sei zuerst auf die Krankheit selbst kurz eingegangen. Es handelt sich um die Lymphogranulomatosis inguinalis (L. i.), in deren Gefolge das anorectale Syndrom auftreten kann.

Es ist eine durch den Geschlechtsverkehr übertragbare Krankheit, deren äußeres Erscheinungsbild bereits gegen Ende des vorigen Jahrhunderts von deutschen Marineärzten beobachtet wurde. Die europäischen Verhältnisse dieser Krankheit wurden dann 1913 von Nicolas Favre und Durand studiert und beschrieben.

Die L. i. bevorzugt die warmen Länder, kommt aber in Europa weit häufiger vor als bisher angenommen wurde. Bezüglich der Geschlechter überwiegt das männliche in seinen Frühformen stark das weibliche, bei welchem die Spätformen häufiger sind.

Der Erreger der L. i. ist ein von Miyagawa und anderen gefundenes corpuskuläres Einschlußkörperchen von etwa 0,25 μ. Die Eintrittspforte oder Primaerlaesion sitzt normalerweise am Genitale. Von der Primaerlaesion werden die Erreger mit dem Lymphstrom zu den nächsten Lymphdrüsenknoten transportiert, wo sie sich ansiedeln und hier entzündliche bis eitrige Zerstörungen hervorrufen. Die Lymphknoten schwellen deutlich an, brechen nach der Fluktuation auf und fisteln. Die Anschwellung der Lymphknoten ist meist das erste sichtbare Zeichen; die Primaerlaesion verläuft fast reaktionslos. Bei üblichem Sitz der Primaerlaesion am Genitale schwellen die Inguinaldrüsen von einzelnen Knoten bis zu Lymphknotengruppen an. Nach dem Aufbrechen können die Entzündungserscheinungen zurückgehen und der Lymphknoten schließt sich wieder. Oft sind nicht nur die Inguinalen, sondern auch die tiefen iliakalen und rektalen Lymphknoten befallen. So ist es möglich, daß der ganze Vorgang äußerlich

wenig sichtbare Erscheinungen macht und sich in den Beckenlymphdrüsen abspielt. Durch die Vereiterung der Lymphknoten kommt es zu Lymphstauungen, die sich bis in das Lymphquellgebiet fortsetzen und hier elephantiastische Erscheinungen hervorrufen.

So führen Zerstörungen der vorderen Leisten- und Beckenlymphknotengruppen zu Stauungen im Genitalgebiet; Zerstörung der hinteren Lymphoglandulae anorectales Gerotae zu solchen im Afterdarmgebiet. Zerstörungen beider zu Stauungen in beiden Gebieten. Wir stellen also als Folgezustand der L. i. eine Elephantiasis genito-anorectalis fest, die davon abhängig ist, welche Drüsengruppen befallen werden.

Auf dem Boden der Stauungen entwickeln sich chronische Geschwüre und elephantiastische fibröse Gewebsveränderungen, die im Gebiet des Rectums, wo ja die Anorectaldrüsen liegen, zu Strikturen des Rectums führen können. Weiter kommt es im Bereich des After-Darmbereiches zu Bildungen von Fisteln, die, wenn in der Mehrzahl vorhanden, miteinander in Verbindung stehen können. Somit ergeben sich als Spätfolgen der L. i.:

1. Die Elephantiasis genito-anorectalis.
2. Die Rectumstriktur.
3. Die After-Darmfisteln.

Diese Spätfolgen sollen uns hier, soweit sie das männliche Anorectalgebiet betreffen, näher beschäftigen. Wir fassen diese Erscheinungen unter dem Namen anorectales Syndrom zusammen.

Diese drei Krankheitsbilder können aber auch durch andere Krankheiten, wie z. B. echte Lymphogranulomatosis, Tuberkulose, Gonorrhoe, Tumoren und so weiter verursacht werden, so daß ihre ätiologische Klärung früher unsicher war. Hier verdanken wir F r e i eine Intrakutanreaktion, die „mit an Sicherheit grenzender Wahrscheinlichkeit" erkennen läßt, ob es sich um eine Infektion mit L. i. handelt. Es ist dies eine der Krankheit eigene allergische Hautreaktion, die auf einer spezifischen Ueberempfindlichkeit der Haut beruht wie sie im Verlauf der L. i. auftritt und meist während des ganzen Lebens erhalten bleibt.

Nach intracutaner Verabreichung des 5—7fach verdünnten, steril bereiteten blutfreien Inhalts erweichter L. i.-Bubonen erfolgt am Injektionsort eine Hautentzündung: gleich Frei-Test positiv.

Das anorectale Syndrom stellt die Hauptgefahr der L. i. dar. Das Leiden befällt vorwiegend Frauen, bei denen oft die Elephantiasis bezw. die Rektalstriktur, als erstes Zeichen einer L. i.-Infektion

bemerkt werden, was durch die anlagemäßige Verschiedenheit der weiblichen Lymphbahnen gegenüber den männlichen zu erklären ist. Je nach dem Sitz der Primaerlaesion am weiblichen Genitale kann sich der ganze Prozeß unbemerkt, d. h. ohne Inguinaldrüsenschwellung in der Tiefe des Beckens abspielen.

Bei Männern kann man meist klinisch-anamnestisch feststellen, daß örtliche, entweder einseitige oder beidseitige Lymphdrüsenschwellungen vorangegangen sind. Ist eine operative Entfernung solcher Lymphknoten in toto erfolgt, so steigert sich die Gefahr der Elephantiasis erheblich. Meist setzen die ersten Veränderungen im Anorectalgebiet noch während der Inguinaldrüsenschwellung oder doch bald nach deren klinischer Heilung ein. Sie bestehen nach Ansicht F.reis und Kleebergs in kleinen, trägen Geschwüren, die sich am Genitale, After und Enddarm, gelegentlich auch am Oberschenkel oder auch extragenital entwickeln können.

Wenn diese Geschwüre therapeutisch nicht beeinflußbar sind und bestehen bleiben, ist damit oft der Uebergang zur Dauerkrankheit gegeben. Welche Veränderungen im Vordergrund stehen, ist verschieden. Bald sind es die elephantiastischen Veränderungen im Gebiet des anorectalen Bereichs, bald die geschwürigen. Es gibt seltene Fälle, bei denen nur ganz umschriebene Bezirke wie die weibliche Urethralmündung oder ein umschriebener Bezirk des Enddarms (Frei) oder nur die Analfalten befallen sind. Meist ist aber sowohl After wie Enddarm befallen und nur selten bleibt die Krankheit auf ein Gebiet beschränkt.

Die Elephantiasis äußert sich am After in Verdickungen und Verhärtungen der Afterwülste, die dadurch ein typisches Aussehen erhalten, welches bei oberflächlicher Betrachtung an breite Feigwarzen erinnern kann. Bei starker Wucherung und gegenseitiger Abplattung entstehen an einen Hahnenkamm erinnernde Gebilde.

Am Enddarm führt die Elephantiasis zu einer starken Verdickung, Verhärtung und Weitenminderung des untersten Darmabschnittes, besonders des Ampullenanteils, also zur Striktur. Nach obenhin sitzt der Prozeß gewöhnlich 2 bezw. 6 cm, selten 8 cm über dem After und bildet hier eine fibröse, später für die Fingerkuppe kaum durchgängige Verengung. Die Innenfläche der Ampulle ist von höckeriger Beschaffenheit. Oberhalb der Striktur ist der Darm meist infolge von Kotstauungen erweitert, kann aber nach Roegholt, Barthels und Biberstein auch Verengungen aufweisen. Der Kot nimmt bei Entleerung oft bleistiftartige Form an und zeigt blutig-

bis schleimigeitrige Auflagerungen. Im ganzen beschriebenen Darmbereich treten mehr oder weniger zahlreiche geschwürige Veränderungen auf, die mit oder ohne gleichzeitiger Elephantiasis bestehen können. Am After sitzen diese Geschwüre meist an den Falten und Wülsten, von wo sie sich sowohl steißbein- wie dammwärts ausdehnen können. Eine weitere öfter beobachtete Begleiterscheinung stellen die perianalen und perirektalen Fisteln dar, die oft in Vielzahl auftreten und meist unterhalb der Striktur beginnen (Trélat). Aetiologisch kann es sich, wenn diese Fisteln Jahre, ja Jahrzehnte bestehen, um eine sekundäre Vereiterung der Lymphknoten bezw. des pararektalen und paraanalen Gewebes handeln. Jersild sieht in diesen Fisteln, besonders wenn sie bald ihre Absonderungen einstellen, eine Vereiterung der Gerotaschen Anorektaldrüsen.

Bei dem Versuch der Aetiologie des anorektalen Syndroms beim Manne näherzukommen, tauchte nebenbei die Frage auf, ob die L. i.-Infektion auf genitalem Wege erfolgen muß, oder ob es sich bei den Männern, die das anorektale Syndrom aufweisen, um Päderasten handelt, deren Primaerlaesion im Anorektalgebiet liegt.

Zur Betrachtung dieser Frage ist die Kenntnis des Beckenlymphsystems beim Manne nötig.

Geht man von der Annahme aus, daß die Primaerlaesion am Penis sitzt, so stehen als Lymphabfluß, Gefäße zur Verfügung, die in erster Linie direkt in die Inguinaldrüsen münden. Es sind dieses oberflächliche Lymphbahnen, deren Quellgebiet im äußeren Blatt, Frenulum Praeputium und Penishaut liegt. Sie münden meist in die mediale obere Lymphknotengruppe. Die tiefen Lymphbahnen von der Glans penis, dem Sulcus coronarius und den Corpora cavernosa münden sowohl in die oberflächlichen wie auch in die tiefen Inguinaldrüsen. Von den Inguinaldrüsen ziehen Lymphbahnen zu den Lymphoglandulae iliacae. Vereinzelte Bahnen können direkt durch den Schenkelkanal zu medialen und lateralen Gruppen der Lymphogandulae iliacae führen; oder weitere Bahnen auch direkt zu den Lymphoglandulae hypogastricae. Letztere entstehen meist durch Vereinigung der Penislymphgefäße und des Plexus pubicus. Außerdem bestehen Anastomosen mit den Lymphgefäßen:

1. des Scrotums
2. der Urethralschleimhaut
3. der Analregion.

Von der Scrotalhaut, deren Hauptabfluß die Inguinaldrüsen bilden, bestehen Verbindungen mit den direkt in die Lymphoglandulae

aorticae mündenden Hodengefäßen. Die aortalen Drüsen werden weder primär noch sekundär vom L. i.-Virus befallen, bleiben also mit großer Wahrscheinlichkeit frei.

Sehr wichtig sind die Anastomosen des Scrotums und damit mittel- oder unmittelbar die des Penis, mit den Bahnen der Analregion.

Die Analregion (Rete lymphat. haemorrh. ext.) hat ihr Abflußgebiet in den Inguinaldrüsen, zu denen an der Innenseite des Oberschenkels die Vasa lymphatica inguinalis med. führen. Eine andere Bahn führt außen um den Oberschenkel zur gleichen Lymphdrüsengruppe. Wichtige Bahnen führen durch die Zona columnalis et intermedia recti nach oben und verbinden sich dort mit den Lymphgefäßen, die entweder direkt in die Anorektaldrüsen münden oder daran vorbei in die Vasa haemorrhoidales superior fließen.

Die Zona intermedia enthält vorwiegend gradlinige Durchgangslymphbahnen, die die Analregion mit der Ampulle verbinden. Nur vereinzelte Bahnen führen seitlich heraus, indem sie die Muskulatur durchbrechen und zu den Lymphoglandulae hypogastricae führen.

Die Ampula recti besitzt ein oberflächliches, Schleimhautlymphnetz, welches die Verbindung mit den Bahnen der Analregion herstellt und außerdem Abfluß in die Anorektaldrüsen hat. Hier sind wichtige Lymphknoten eingestreut.

Weitere Bahnen entspringen der Ampulle und gehen nach allen Seiten auseinander. Die wesentlichen entspringen der Schleimhaut, durchdringen die Muskulatur und münden, Aeste der Arteria haemorrhoidalis superior begleitend, in die Gerotaschen Anorektaldrüsen; zum Teil führen sie daran vorbei und kommunizieren mit den Vasa haemorrhoidalia superiora, die sich in den höher gelegenen Drüsengebieten sammeln (Lymphoglandulae sigmoideae, mesentericae, praeaorticae). Einzelne Lymphbahnen gehen von der Schleimhaut durch die Muskulatur in Höhe des Levator-Ansatzes und münden, dem Verlauf der Arteria haemorrhoidalis medialis folgend, in die Lymphglandulae hypogastricae ein. Von der Schleimhaut der hinteren Wand führen einige Bahnen durch die Muskulatur und Fascie in das lockere sacrale Bindegewebe und längs der Aeste der Arteria sacracils media laufend, gelangen sie zu den Lymphoglandulae sacrales mediae. Ein Teil dieser Gefäße mündet auch in die Lymphoglandulae sacrales lateralis und führt von hieraus zu den Lymphoglandulae hypogastricae oder direkt zu den Lymphoglandulae praearorticae.

Einzelbahnen führen entweder zur Blasenwandgegend und von dort zu den Lymphoglandulae hypogastricae oder iliacae oder an der Prostata vorbei in die Lymphoglandulae hypogastricae. Der Rest geht aus den Seitenteilen der Ampulle direkt zu den Lymphoglandulae hypogastricae.

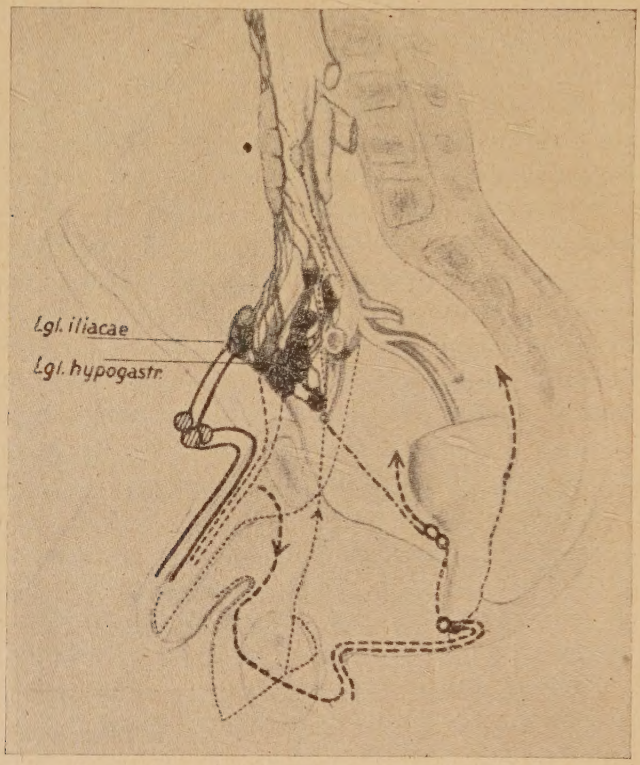

Schematische Zeichnung des Abflußgebietes des Penis und der Anastomosen (unter Zugrundelegung einer Zeichnung von Bartels).

Aus der Feststellung daß Lymphbahnenverbindungen zwischen dem männlichen Genitale und den Lymphbahnen der Analregion bestehen, wird ersichtlich, daß die Frage, ob es sich beim Vorhandensein des anorektalen Syndroms um eine genital- oder anal erworbene L. i.-Infektion handelt, nicht rein anatomisch entschieden werden kann, sondern nur durch die allerdings oft zweifelhafte Anamnese zu entscheiden ist, wie später an Fällen gezeigt werden soll.

Abgesehen von einem unnatürlichen Geschlechtsverkehr ist die primäre Infektion der Anorektaldrüsen beim Mann im Gegensatz zur Frau kaum zu erwarten . Sie ist denkbar durch retrograden Transport des L. i.-Virus via Analregion oder via Vasa Lymphoglandulae iliacae-Vasa haemorroidales med. bezw. inferiores. Hierbei kommt es dann zu elephantiastischen Veränderungen des Scrotums und Penis.

Im einzelnen nehmen Barthels und Biberstein auf Grund histologischer Untersuchungen als Entstehungsmodus für die Rektalstriktur bei L. i. folgendes an: „Infolge spezifischer Affektionen in den Becken und Anorektaldrüsen kommt es zu einer Lymphstauung, die sich zunächst auf bestimmte anatomisch-charakteristische Rektumabschnitte beschränkt. Anschließend spielen sich spezifische Entzündungsvorgänge in der Darmwand ab, die zum Teil auf direkte, zum Teil auf retrogade Einschleppung des L. i.-Virus innerhalb der gestauten Lymphbahnen zurückzuführen sind (Lymphthromben!). Später können höhere Darmabschnitte ebenfalls in Mitleidenschaft gezogen werden, indem das L. i.-Virus, dem Lymphstrom folgend, in diese Abschnitte verschleppt wird, evtl. spielt sich dieser Vorgang auf dem Umwege frisch betroffener und dadurch zum Ausfall kommender höherer Drüsengruppen ab. Diese spezifischen Vorgänge entzündlicher Natur gehen einher mit endarteriitischen und endo- oder periphlebitischen Gefäßveränderungen und mit Bildung zum Teil gumma-ähnlicher Granulumherde. Die ausgesprochene Neigung dieser Entzüdungsvorgänge zur Bildung von Schwielengewebe disponiert zur konzentrischen Einengung des Lumens, womit die Rektumsstriktur als eine besonders folgerichtige Erscheinungsform der L. i. erklärt ist.

Was die Lokalisation der Rektalstrikturen in 2 oder 7 cm Höhe anbetrifft (Ulcerationen, Narben, Striktur), so fällt diese mit der Verteilung und Dichte der oberflächlichen Lymphgefäßnetze zusammen. Dem dichten Netz in der Ampulle entsprechen die Strikturen in 6—8 cm Höhe; demselben oberhalb des Anus die an der entsprechenden Stelle. Gerade Durchgangsbahnen (Pars intermedia und oberes Abflußgebiet) bleiben verhältnismäßig frei. Daher müssen die Auswirkungen einer vorausgesetzten Stauung dort am stärksten sein, wo das Lymphnetz am dichtesten ist.

Im folgenden zweiten Teil der Arbeit soll an einigen ausgewählten Fällen aus der Weltliteratur gezeigt werden, daß tatsächlich zwei

Infektionsmöglichkeiten bestehen, die zur Entstehung des anorektalen Syndroms führen:

1. Der genitale Weg,
2. Der anorektale Weg.

Fälle zu 1, dem genitalen Weg:

F. Kazda: Ein Fall von Lymphogranuloma inguinale bei einem Mann mit Rectumsstriktur (Wiener Klinische Wochenschrift 1932, S. 1363—64).

Kazda stellt einen 56jährigen Patienten aus der chirurgischen Poliklinik vor (Prof. Erdheim), der 1898 eine Lues, 1900 eine Gonorrhoe durchgemacht hatte. Beide Erkrankungen wurden exakt behandelt. WaR auch jetzt negativ. Im Jahre 1910 kam es ohne bemerkten Primäraffekt zu einer ausgedehnten Vereiterung der Drüsen in beiden Leisten, links auch derer in der Rosenmüllerschen Grube. 2 Jahre später begannen Rektalbeschwerden, die bis heute noch bestehen und eher zunehmen. Kleine Exkreszenzen am After wurden zweimal entfernt. Z. Zt. der Untersuchung bestand eine lange, röhrenförmige, für den kleinen Finger durchgängige Stenose des Rektums, aus deren epidermisierter Aftermündung zwei Polypen hervorragten, die abgetragen wurden. Die Stenose wurde bougiert und diathermiert. Der histologische Befund der abgetragenen Polypen ergab eine chronische Entzündung (Professor C. Sternberg) mit dichten Infiltraten des Choriums aus Lymphozyten mit zahlreichen Plasmazellen. Sie bilden oft breite Mäntel in der Umgebung der Blutgefäße. Der Befund läßt an Lues denken. Die angestellte Freische Intrakutanprobe ergab ein positives Resultat, bei Kontrollpersonen ein negatives. Demnach handelt es sich um eine L. i. Daß hier eine hochgradige Stenose des Rektums besteht, ist, da es sich um einen Mann handelt, eine Seltenheit. Rektumstenosen finden sich durch anatomische Gründe bedingt vorwiegend bei Frauen (Barthels und Biberstein). Der Blutbefand läßt auch die für eine L. i. von einer Reihe von französischen Autoren gefundene Charakteristika erkennen: Hypochrome Anaemie, Monozytose, Eosinophilie.

Hund, Walter: Lymphogranulomatosis inguinalis. Klimatische Bubonen und Ulcus chronicum elephantiasticum ani. (Univ. Hautklinik Freiburg/Br.) Freiburg i. Br. Diss. 1931 17 S.

45 Jahre alter Mann aus Konstanz, der im Oktober 1918 einige Tage nach einem Coitus am Asowschen Meere eine Drüsenschwellung rechts in der Leistenbeuge bekam, die schmerzte und im Lazarett incidiert wurde. Innerhalb einiger Wochen trat Heilung ein.

Angeblich hatte er sonst keine Veränderungen (Ulcus, Ausfluß), am Glied und an den Hoden. Frühjahr 1919 bemerkte der Patient, daß sich hinten am After kleine „Ritzen" bildeten, die sich allmählich vermehrten und vergrößerten. Außerdem litt er an Durchfall. Seit

dem Frühjahr 1929 haben die Wucherungen stärker zugenommen und ebenso der Durchfall. Bisher wurde er 1920, 1921 und 1922 mit je einer Salvarsankur zu je 7 Spritzen und je 14 Hg.-Spritzen behandelt. Eine Besserung soll nicht eingetreten sein.

Befund der Analgegend: Die Erkrankung nimmt die ganze Circum-Analgegend ein, seitlich 3 querfingerbreit über dem Damm hinwegziehend, bis zum Skrotumansatz. Der Damm geht in haselnußgroße, blaßrote polypöse Wucherungen über, die mit breiter Basis aufsitzen. Nach innen erstreckt sich der Prozeß bis etwa kleinfingerbreit in die Ampulla recti hinein und schließt hier mit einer Striktur ab, die für ein Bougie von 22 Charrière gerade durchgängig ist. Besondere Schmerzempfindlichkeit besteht nicht. Der Stuhlgang ist regelmäßig. Die iliacalen Lymphknoten sind nicht nachweisbar vergrößert. In der rechten Leistenbeuge finden sich Narben, die von früheren Operationen herrühren. Vom 3. 11. 29 bis 8. 2. 30 wird der Patient mit Bougie, Röntgen, Terpentininjektionen, Kaltkaustik und Diathermie behandelt, so daß die Striktur am 3. 2. 30 für ein Bougie von 61 Charrière durchgängig war. Die Blutuntersuchung war negativ, die Freische Probe positiv. Alttuberkulin 1 : 10 000 positiv. Histologisch fanden sich reichlich Plasmazellen, außerdem Epitheloidzellen, Riesenzellen und Einschmelzungsherde. Der Patient wurde vollständig beschwerdefrei entlassen.

Wolf, H. F. de: Lymphogranuloma inguinale: Anorectal Syndrom. Cleveland Dermatol. Soc., 26. 1. a 23. 2. 33. Arch. of Dermat. 28, 259—260 (1933).

60jähriger Syrier. Im März 1918 drei kleine Geschwüre am Penis. Harte Schwellung in der linken Leistendrüse, WaR positiv. Angaben über Dunkelfelduntersuchung oder antisyphilitische Behandlung fehlen. Im Oktober des gleichen Jahres wurde der Patient wegen eines chronischen Bubos mit Fistelbildung vorstellig. Bei der nächsten Untersuchung im Juli 1926 wurde die Diagnose: Haemorrhoiden, ischiorektale Abszesse, Striktur des Rektums und chronische Cystitis gestellt. WaR zu dieser Zeit negativ. Bei der Vorstellung zeigt der Patient ausgedehnte Narbenbildung in der Leistengegend. Um den After herum finden sich mehrere kleinere Narben, die anscheinend von Fisteln herrühren. Etwa 8 cm oberhalb der Analöffnung fühlt man einen derben Ring, der die Fingerspitze gerade zuläßt. Freitest mit zwei Antigenen stark positiv. WaR negativ. Aussprache: James A. Driver: Die Diagnose Syphilis im Jahre 1918 dürfte auf Irrtum beruhen. Wie die WaR damals ausgeführt wurde, war sie unzuverlässig. Wahrscheinlich handelte es sich schon damals um L. i.

Pessamo, Juan: Rektitis und Elephantiasis analis durch L. i. Freitest stark positiv. Rev. Argent. Dermato.-Sifilol. 22; 207—208 (1938).

Einteilung der verschiedenen Formen der Elephantiasis rectalis und 1 Fall:

28jähriger argentinischer Mann. Seit 3 Jahren Leistendrüsenschwellungen, die zunächst schmerzhaft waren und mit Fieber verliefen. Allmählicher Rückgang nach vorhergehendem, juckendem Ausschlag in der Anusgegend. Seit einem Jahr Stuhlbeschwerden und ruhrartige Entleerungen. Befund: Elephantiasistisch verdickte kondylomartige Anusfalten, ca. bohnengroß, rötlich und prall elastisch. Zwischen den Falten ein ca. 10pfenniggroßes, leicht blutendes Geschwür. Um den Anus herum kleine papulöse und knötchenförmige Hautveränderungen ca. hirsekorngroß. Rectoscopie: Rectitis atrophica Freitest stark positiv, WaR negativ. Stuhl o. B. Ravaut Hellerström positiv.

Jaffé, Rud.: Pathologisch-anatomische Untersuchungen über das strikturierende Rectumgeschwür: Schweiz. Z. allg. Path. 2; 31—45 (39) 20 secierte Fälle und Operationspräparate 4 Männer, 16 Frauen.

Wie andere Autoren glaubt auch Jaffé daß die primäre Infektion an den Genitalien erfolgt und auf dem Lymphweg durch das Beckenbindegewebe sich ausbreitet und schließlich von außen her auf die Darmwand übergreift. In dem anatomischen Bau des weiblichen Lymphsystems, welches vom männlichen verschieden ist, sieht Jaffé den Grund für das Ueberwiegen der L.i.-Erkrankungen der Frau.

Fälle zu 2), dem analen Weg:

Wolff, H. F. de: Lymphogranuloma inguinale (anarectal Syndrom). Cleveland Dermatol. Soc. 24 III 1932. Arch. of Dermat. 26, 772—773 (1932).

31jähriger Mann (Weißer), an dem im Jahre 1919 in einem Gefängnis ein homosexueller Akt begangen wurde. 5 Wochen später bildeten sich Haemorrhoiden; nach Excision derselben, heilt die Wunde nicht, sondern es entwickelte sich eine Fistel, eine Striktur und zahlreiche Kondylomata. Eine zweite Operation war ebenfalls erfolglos. Trotzdem die WaR negativ war, wurde antisyphilitische Behandlung eingeleitet und mit Unterbrechungen 6½ Jahre durchgeführt. Während dieser Zeit wurden 4 weitere Operationen unternommen. (1926: Entfernung des Sphinkters). Die letzte Diagnose war: Tuberkulose.

Status präsens: Der Schließmuskel ist zerstört, etwa 5 cm oberhalb desselben, findet sich eine enge Striktur. Die Analöffnung klafft und ist von mehreren flachen tumorähnlichen Massen umgeben. WaR und Kline schwach positiv. Lumbalpunktat: Pandy stark positiv, 4 Zellen; WaR negativ. Gummastixreaktion 5.432 100 000. Freitest stark positiv.

Nicolas, J.; J. Rousset et J. Colas: Retrécissement du rectum d'origine lymphogranulomateuse. Bull. Soc. franc. Dermat. 43, Nr. 5 928—930 (1936).

28jähriger Mann mit Tuberkulose in der Anamnese erkrankt an einer Rectumstriktur mit den Erscheinungen einer Dysenterie, eitrigem Ausfluß und einer Analfistel. Einige Zentimeter oberhalb des Sphinkters ani fand sich eine für die Spitze eines Zeigefingers eingängige Striktur, das Rectum selbst ist hart infiltriert, wenig beweglich und äußerst druckschmerzhaft; beiderseitige große, derbe Lymphknotenschwellung. WaR negativ. Frei stark positiv. Bei der Aussprache hält Nicolas die Entstehung der Rectumstriktur für eine direkte Folge von Päderastie während des Dienstes in der Fremdenlegion vor einer Reihe von Jahren.

Rachet, Jean; et René Cachera: Un cas conjugal de rectite de Nicolas-Favre. (Considérations étiologiques) Paris méd. 1936 I, 298—300.

25jährige Frau, bei der sich im Dezember 1934 eine Rectumstriktur mit elephantiastischen, chronischen Veränderungen an Vulva und Damm fanden, und die seit dem Jahre 1932 wegen Syphilis in Behandlung stand. Freireaktion stark positiv. WaR negativ. Der Ehemann, mit dem Patientin seit einem Jahr verheiratet ist, wies ebenfalls stark positive Freireaktion auf, dagegen keinerlei alte oder frische Lymphknotenschwellungen in den Leisten. Seit einigen Monaten bestand bei ihm eitriger Ausfluß aus dem Anus und Beschwerden bei der Defäkation, die von einer anorectalen, ulcerösen und prolipherierenden Veränderung stammten.

Die Erklärung für die ungewöhnliche Art der Infektion des Ehemannes ergab sich aus der Mitteilung, daß eine Verletzung der Schleimhaut des Anus und Rektum durch eine oft wiederholte Einführung des Fingers durch die Ehefrau stattgefunden hatte.

Anschließend möchte ich noch einige Autoren zu Worte kommen lassen, die auf Grund der von ihnen beobachteten Fälle die Ueberzeugung gewonnen haben, daß der Coitus anorectalis, der für das Zustandekommen des anorectalen Symdroms typische Infektionsmodus ist.

Cunéo, Bernard: Les localisations ano-rectles de la maladie de Nicolas-Favre (Clin. Chir .Univ. Paris) Paris méd. 1935 I 294—300:

Der Verfasser gibt eine Uebersicht über das Thema unter Berücksichtigung der geschichtlichen Entwicklung.

Im zweiten Teil der die Pathogenese bespricht, kommt er zu dem Schluß, daß Päderastie zu den wichtigsten Uebertragungsmöglichkeiten gehört.

Aravantinos, Anast.: Sur une nouvelle forme clinique de la maladie de Nicolas-Favre: Presse méd. 1935 II, 1918.

Es gibt eine akute Form der lymphogranulomatösen Anorectitis, die sich unter dem Bilde einer amöboiden Dysenterie äußert. Die

weitere Entwicklung geht zur Rectalstenose. Diese Form scheint relativ häufig zu sein und ist oft nicht von Bubonen begleitet. Der Verfasser meint, daß die Päderastie eine große Rolle als Infektionsmodus spielt.

Lazzari, J. Henry: The anorectal syndrom of Lymphogranuloma. Surg. Serv., Cleveland City Hosp. a. Dep. of Surg., Western Reserve Univ., Cleveland. Amer. J. Surg. N. s. 34, 316—321 und 330 (1936).

62 Fälle von Lymphogranulom des Afters und Mastdarms werden nach Literaturübersicht analysiert. Nur 8 zeigten keine Stenose. 56 waren Frauen, bei Männern war stets Päderastie der Uebertragungsmodus.

Rachet, Jean; et René Cachera: Les localisations anorectales de la maladie de Nicolas-Favre. Archiv. des Mal. Appar. digest. 27, 5—23 (1937).

51 Fälle sind seit 3 Jahren von den Verfassern beobachtet worden, davon waren 44 vegetierende Anoproktitiden und Rectumverengerungen, 5 ulceröse Formen und 2 juxtaanale Abszesse. Der Coitus anorectalis besitzt für das Zustandekommen der entzündlichen Rectumstriktur sehr große Bedeutung.

Nach sorgfältiger Durchsicht des mir zur Verfügung stehenden Materials der Universitäts-Hautklinik der Charité Berlin über L. i. ergab sich für die Zeit von 1932 bis 1939 folgendes:

Unsere Poliklinik wurde von 52 152 Männern aufgesucht.

Auf diese Zahl entfallen nur 22 Männer, die überhaupt an gesicherter L. i. erkrankt waren; bei weiteren 6 Männern war die Diagnose fraglich.

In der gleichen Zeit wurden 19 Fälle mit L. i. stationär behandelt. Die Gesamtzahl unserer diagnostisch gesicherten männlichen L. i.-Fälle beläuft sich also auf 41. Bei 38 wurden nur Schwellungen der Leistendrüsen beobachtet, also das Frühstadium der L. i. und nur 3 zeigten die Spätfolgen: das anorectale Syndrom.

Im Rahmen des Themas möchte ich die Krankengeschichten dieser Patientin wieder geben.

Fall 1:

Der 48jährige Patient M. M. suchte 1934 erstmalig wegen „Darmbeschwerden" unsere Poliklinik auf. Es war folgender Befund zu erheben: Beim Eingehen in den After findet sich 4 cm oberhalb des Sphinkters ein derber, schniger Ring, der gerade für einen Finger durchgängig ist. Die Schleimhautoberfläche ist polypös-höckerig verändert. Sonst kein äußerer Befund. Frei-Reaktion positiv, WaR negativ.

Fall 2:

Bei dem zweiten Patienten Hermann W., 48jährig, hatten wir Gelegenheit, den Krankheitsverlauf über mehrere Jahre zu beobachten. Er wurde am 11. 7. 1933 erstmalig stationär aufgenommen. Anamnese: Die Familienanamnese bietet nichts besonderes. Eigenanamnese: Außer einer leichten Ruhr, die der Patient während des Krieges in Afrika durchmachte, ist er nie ernstlich krank gewesen.

1911 zog sich W. eine Gonorrhoe-Infektion zu mit nachfolgender Prostatitis, die nie ganz ausheilte. 1924 wurde deshalb ein chirurgischer Eingriff an der Prostata vorgenommen. Anschließend trat eine Mastdarmeiterung auf, die die Anlegung eines Anus präternaturalis erforderlich machte. Seit dieser Zeit besteht erhöhte Temperatur, die zeitweise 40° erreicht.

In der Zeit von 1931 bis 1933 nimmt die Eiterung des Afters und Anus später zu. Das Gewebe um den After herum hat sich tumorartig verdickt und fistelt an mehreren Stellen. Gewichtsabnahme 7½ kg in einem halben Jahr.

Befund: MagererPatient mit mäßig durchbluteten Schleimhäuten und schlaffer Muskulatur. Kopf o. B. Hales o. B. Keine Drüsenschwellungen. Lungen o. B. Bauch: Milz nicht vergrößert. In der Regio mesogastrica links befindet sich die Oeffnung des Anus präter, aus der sich etwas Eiter entleert. Genitalien o. B. Penis normal gebildet. Hoden und Nebenhoden o. B. Extremitäten o. B. Reflexe o. B. Lokalbefund: Anus: Die Haut um den Anus ist blaurot verfärbt. In ihr befinden sich tumorartige Erhebungen, die rechts vom Anus besonders stark entwickelt sind und die Größe eines Hühnereies erreichen. Die Konsistenz ist mittelfest. An vier Stellen befinden sich Fisteln, die Eiter entleeren. Beim Eingehen in den Anus ist das Rectum bis auf Fingerlänge durchgängig, nach obenhin verengt es sich und ist für den Finger nicht mehr durchgängig. Fünf Zentimeter vom Anus entfernt geht vom Rectum ein fingerdicker Gang nach vorn ab, der aber wegen starker Schmerzhaftigkeit nicht weiter verfolgt werden kann. Prostata ist nicht feststellbar.

WaR: ++++ Eigenhemmung

Go-Komplementbindungsreaktion: negativ
Freitest: stark positiv
Pirquet: negativ
Urin: Albumen in Spuren
Senkung: 1. Std. 110

Blutbild:

Hb: 72%
Ery: 3,65 Mill.
Leuko: 20 000
Mono: 4
Eo: 2
Stab: 12
Seg.: 45
Lympho: 37

Entlassungsbericht vom 28. 7. 1933:

Am Krankheitsbild hat sich bisher nichts verändert. Temperatur

abends regelmäßig 38°. Patient bekam täglich Kalibäder und Spülungen, außerdem viermal Solganal 0,001, 0,01, 0,05, 0,1, wonach er bedeutende Besserung des Allgemeinbefindens verspürte. Patient begab sich auf eigenen Wunsch in ambulante Behandlung.

Am 3. 8. 1933 kommt W. erneut zur Aufnahme. Der Befund hat sich wenig verändert, doch scheinen die Tumormassen eher kleiner geworden zu sein. Die Temperaturen liegen jetzt etwas höher. Patient erhält wieder Solganal in steigenden Dosen im ganzen 2,16 g. Temperatur ohne Antipyretika bis 38,5°. Es bestehen häufige Durchfälle. Lokalbehandlung erfolgt mit Kalibädern und Ichthyol-Glycerin. Am 26. 8. 1933 wird Patient entlassen und zur Solganalkur wieder bestellt. Am 20. 9. 1933 erfolgt die dritte Aufnahme. Der Lokalbefund zeigt weitere Verkleinerung der Tumormassen. Es besteht noch immer starke Sekretion. Blutbild und Senkung haben sich gebessert. Patient ist jetzt ohne Antipyretika fieberfrei. Er erhält weiter Solganal und hat beim Verlassen der Klinik im ganzen 2,27 g erhalten. Auf den Vorschlag, die Tumormassen mit Diathermie zu entfernen, verläßt W. die Klinik. Am 14. 2. 1935 stellt sich W. in der Poliklinik vor. Es ist folgender Befund zu erheben: Befallen ist die Perinealregion, und zwar rechts vom Anus mehr als links. Man sieht einen in der Mitte des Dammes beginnenden 5 cm langen und 5 cm breiten Herd, der links vom Anus bzw. oberhalb davon nur atrophische Narben und narbige Einziehungen aufweist. Auf der rechten Seite vom Anus sitzt ein kleinapfelgroßer bläulich bis bräunlicher Tumor, der einige Atrophien in der Haut aufweist. Der Tumor fühlt sich weich an und zeigt Pseudofluktuation. Der Tumor setzt sich nach oben zungenförmig fort, hat dieselbe Konsistenz, weist aber hier Pigmentation und Lichenifikation auf. Rechts vom Tumor befinden sich fistelnde Einziehungen. Bei rectaler Untersuchung kommt man etwa 3 cm tief in das Rectum hinein, dann fängt sich die Fingerkuppen.

Am 23. 9. 1936 stellt sich W. erneut vor. Lokalbefund: Ungewöhnlich ausgedehntes Bild des anorectalen Syndroms. Mehrere tiefe und gesonderte Fisteln perianal, Analöffnung sonst nicht erkennbar. An dem hinteren Anteil, ferner perianal und zum Kreuzbein hin hahnenkammartige elephantiastische Verdickung von ungewöhnlicher Ausdehnung mit teils sehr geringen ulcerösen Prozessen an den seitlichen Berührungsflächen. Auffällig bleibt die Beschränkung zum Steißbein hin. Es besteht ein sekundäres Scrotalekzem. Der Patient fühlte subjektive Besserung, klagt nur zeitweise über Schmerzen im After bei starker Darmperistaltik mit blutiger Absonderung. Es wird eine zweite Solganalkur begonnen und im Februar 1937 die dritte Solganalkur.

Der Patient wurde mehrfach wiederbestellt, ist aber nicht mehr erschienen.

Fall 3:

52jähriger Schlosser, C. P., Familienanamnese o. B. Eigenanamnese: Mit 18 Jahren Gonorrhoe mit Komplikationen. Mit 20 Jahren „weicher Schanker", mit 21 Jahren Gonorrhoe und Lues. Eine Hg-Kur; WaR war seit dieser Zeit „nicht in Ordnung". Mit 30 Jahren Neo-Salvarsan-Kur.

WaR-Ergebnis danach nicht bekannt. Zur selben Zeit Malaria (tertiana)? Vor acht Wochen (etwa Oktober 1936) hat Patient rechts neben dem After erstmals ein Geschwür entdeckt und selbst mit Kamille behandelt. Allmählich wurden Dammgegend und Skrotum immer härter; die Geschwüre um den After nahmen an Zahl und Größe zu.

Befund am 22. 12. 1936: Mäßiger Ernährungszustand, mäßige Durchblutung, Turgor in Haut und Muskulatur herabgesetzt. Kopf: Pupillen gleich weit, etwas entrundet, träge Reaktion auf Licht und Konvergenz. Thorax: Rauhes Atmen über allen Lungenabschnitten mit bronchialen Geräuschen, Herz: mäßige Arrhythmie. Abdomen o. B. ZNS. o. B.

Spezieller Befund: Sitz der Erkrankung: Scrotum, Damm, Perianalgegend einschließlich Anus. Scrotum im hinteren und unteren Anteil von derber Konsistenz. Der Damm wölbt sich stark vor, wulstartig und ist hart infiltriert. Aus dem Anus ragen mehrere, bohnengroße, derbe, glatte Tumoren. Die Perianalgegend ist mit zahlreichen bis linsengroßen, breit aufsitzenden Effloreszenzen besetzt. Dazwischen befinden sich viele zackig begrenzte verschieden große Ulcera, die stinkenden rahmigen Eiter absondern. Sie stehen zum Teil untereinander in Verbindung. DieLeistendrüsen sind etwa erbsengroß. Sonst keine Drüsenschwellung.

Verlauf: Kalibäder, Ausspritzen der miteinander in Verbindung stehenden Fistelgänge mit Jodoformglycerin, Borsalbenverbände. Kurzwelle und Solganal. WaR mehrmals negativ. Go-Komplementbindungsreaktion negativ. Freitest +.

Entlassung erfolgte am 12. 1. 1937.

Wiederaufnahme am 28. 12. 1938. Zwischenanamnese: Nach der Entlassung im Jahre 1937 heilten die Ulcerationen ab und der Patient war fast beschwerdefrei. Mitte Oktober 1938 traten erneut Ulcerationen in der Perianalgegend auf.

Zweiter spezieller Befund: Sitz der Affektion ist die Perianalgegend, der Damm und die hinteren Anteile des Scrotums. In diesem Bereich ist die Haut gerötet und hart infiltriert. Rings um den Anus sind bis markstückgroße scharf begrenzte Ulcera zu beobachten, aus denen sich eitriges Sekret entleert. Am äußeren Analring sitzen verschiedene bis bohnengroße derbe Tumoren. Bei der rectalen Untersuchung sind verschiedene derbe, fast circulär verlaufende Narbenstränge zu fühlen. Am 30. 12. 1938 erfolgt die Entlassung. Während des Krankenhausaufenthaltes haben sich die Geschwüre gereinigt, sonst trat keine wesentliche Aenderung ein.

Zusammenfassung.

Nach einer kurzen Beschreibung der L. i. wird auf die Spätfolgen derselben beim Mann eingegangen, die als Elephantiasis, Rectumstriktur und Fisteln auftreten und unter dem Namen anorectales Syndrom zusammengefaßt werden.

Die Frage, ob beim Vorhandensein des anorectalen Syndroms die Infektion auf genitalem oder auf rectalem Wege erfolgte, kann aus pathologisch-anatomischen Gründen nicht entschieden werden, da direkte und indirekte Lymphbahnverbindungen zwischen der Genitalsphäre und dem Analgebiet bestehen. An Hand von Fällen aus der Literatur wird gezeigt, daß beide Infektionswege möglich sind und tatsächlich vorkommen. Aus dem Krankengut der Universitäts-Hautklinik werden einige Fälle mit anorectalem Syndrom beschrieben.

Zum Schlusse möchte ich nicht versäumen, Herrn Dozent Dr. med. habil. Berggren, Oberarzt an der hiesigen Klinik, für freundliche Ueberlassung des Themas sowie Anleitung bei der Arbeit zu danken.

Literatur-Verzeichnis.

Aravantinos, A.: Sur une nouvelle forme clinique de la maladie de Nicolas-Favre. Presse méd. 1935 II 1918.

Barthels, C. und Biberstein, H.: Zur Aetiologie der „entzündlichen" Rektumstrikturen. Brun's Beiträge zur klin. Chirurgie 1931, Bd. 152, S. 161, 325, 464.

Cunéo, B.: Les localisations ano-rectales de la maladie de Nicolas-Favre (Clin. Chirur. Univ. Paris). Paris méd. 1935 I, 294—300.

Frei, W.: Eine neue Hautreaktion bei „L. i.". Klin. Wochenschrift 1925, Nr. 45, S. 2148; 1927 Nr. 23, S. 1097, Nr. 43, S. 2042.

derselbe: „L. i." Neue deutsche Klinik, Bd. VI, S. 543, Berlin und Wien 1930.

derselbe: L. i. nebst einem Anhang über Esthiomène und entzündliche Rektumstriktur. Neue deutsche Klinik. Berlin und Wien 1930, Bd VI, Seite 543.

derselbe: Der gegenwärtige Stand der Kenntnisse von der Elephantiasis genito-anorektalis. Dtsch. Med. Wochenschrift 1932, Nr. 50, S. 1964.

Hund, W.: „L. i.", klimat. Bubonen und Ulcus chron. elephant ani. Dissertation 1931 Univ.-Hautkl. Freiburg.

Jaffé, R.: Pathologisch-anatomische Untersuchungen über das strikturierende Rektumgeschwür. Schweiz. Z. allgem. Patholog. 2, 31—45 (1939).

Jersild, O.: Der klimat. Bubo in der Reichsmarine auf Grund der von 1924 bis 1932 beobachteten Fälle. Veröff. aus dem Gebiet des Marinesanitätswesens, herausgegeben von der Marinemedizinalabteilung des Reichswehrministeriums.

Kazda, F.: Ein Fall von L. i. bei einem Mann mit Rektumstriktur. Wien. Klin. Wchschr. 1932, S. 1363—64.e

Lazzari, J. H.: Th anorctal syndrom of Lymphogranuloma. Surg. Serv., Cleveland City Hosp. a. Dep. of Surg., Western Reserve Univ.; Cleveland. Amerik. J. Surg. N. 534, 316—321 und 330 (1936).

Nicolas, J., Rousset u. Colas: Retrécissement du rectum d'origine lymphogranulomateuse. Bull soc. franc. Dermat. 43, Nr. 5, 928—930 (1936).

Pessamo, J.: Rektis und Elephantiasis analis durch L. i. Rev. Argent. Dermato.-Sifiol 22, S. 207—208 (1938).

Rachet, J. et Cachera, R.: Un cas conjugal de rectite de Nicolas-Favre (Considérations étiolog.) Paris med. 1936 I, S. 298—300.

dieselben: Les localisations ano-rectales de la maladie de Nicolas-Favre. Arch. des Mal. Appar. digest. 27, S. 5—23 (1937).

Roegholt, M. N.: Das Genito-rektale Syndrom. Klin. Wschr. 1929, Nr. 23, S. 1084.

Wildegans, H.: Zur Aetiologie und chirurgischen Behandlung der entzündlichen Rektumstriktur. Med. Klin. 1938 I, 544—546.

Wolf, H. F. de: L. i. (Anorektalsyndrom) I Cleveland Dermatol. Soc. 24 III, 1932, Arch. of Dermat. 26, 772—773 (1932).

derselbe: II Cleveland Dermatolog. So. 26 I a 23. II. 33. Arch. of Dermat. 28, 259—260.

Lebenslauf.

Am 10. Mai 1910 wurde ich, Curt Magerstedt, als Sohn des praktischen Arztes Dr. med. Curt Magerstedt und seiner Ehefrau Hedwig, geb. Spielmann, zu Berlin geboren.

Ich besuchte das Leibniz-Gymnasium zu Berlin, später das Reformrealgymnasium zu Berlin-Weißensee, wo ich 1930 das Abitur bestand. Anschließend widmete ich mich dem Medizinstudium an der Friedrich-Wilhelms-Universität Berlin, wo ich am 24. 10. 1934 die ärztliche Vorprüfung und am 3. 3. 1939 das Staatsexamen bestand. Von dieser Zeit an bin ich als Medizinalpraktikant und von meiner Bestallung ab 1. 9. 1939 als Volontärassistent an der Universitäts-Hautklinik Charité, Berlin, tätig.